Exploración radiológica de las infecciones del oído

F. Benoudiba, K. Marsot-Dupuch

La exploración de elección en las infecciones crónicas del oído medio es la tomografía computarizada (TC) de los peñascos. La TC permite establecer el diagnóstico etiológico de las inflamaciones crónicas y evaluar de forma precisa la anatomía preoperatoria. La resonancia magnética (RM) se utiliza como prueba de segunda elección ante la sospecha de complicaciones endocraneales, en busca de recidiva en el postoperatorio y para evitar el segundo tiempo quirúrgico, que hasta hace pocos años se practicaba de forma sistemática.

© 2005 *Elsevier SAS. Todos los derechos reservados.*

Palabras Clave: Oído medio; Colesteatoma; Infección crónica; Tomografía computarizada; Resonancia magnética

Plan

- **Introducción** 1
- **Procesos infecciosos del oído medio** 1
  - Otitis seromucosa 1
  - Otitis crónica simple 1
  - Otitis fibroadhesiva 2
  - Otitis crónica colesteatomatosa 2
  - Diagnóstico por imagen 3
  - Oído intervenido y control postoperatorio 5
- **Procesos infecciosos del oído externo** 5
  - Otitis externa necrosante 5
  - Conclusión 6

Introducción

La tomografía computarizada de los huesos temporales ha adquirido un lugar preponderante en la evaluación de los procesos infecciosos del oído medio, y permite el estudio fino de las estructuras óseas de la región temporal. Ha reemplazado totalmente el uso de la radiología simple, y permite diagnosticar con gran precisión el tipo de lesión, así como evaluar, en el preoperatorio, la anatomía y las variantes del hueso temporal.

Procesos infecciosos del oído medio [1]

Otitis seromucosa

Es la inflamación de la mucosa del oído medio con presencia de exudado seroso que aparece en el paciente joven. El diagnóstico es sobre todo clínico, por lo que las pruebas de imagen suelen ser inútiles. Pueden practicarse pruebas de imagen en los pocos casos en los que la otitis seromucosa se asocia a alguna complicación aguda cerebromeníngea (absceso temporal o cerebeloso, trombosis del seno sigmoide) o a la búsqueda de signos de osteítis mastoidea.

La tomografía computarizada (TC) también puede estar indicada en la búsqueda de enfermedad tumoral de la nasofaringe responsable de disfunción tubárica cuando la otitis seromucosa persiste a pesar del tratamiento adecuado.

Otitis crónica simple

Mucosa

Consiste en la inflamación crónica de la mucosa del oído medio con perforación anteroinferior no marginal de la membrana timpánica, es decir, que respeta la periferia de la membrana timpánica. El objetivo de la TC es doble: evaluar el estado de la cadena osicular y descartar la existencia de colesteatoma.

La TC pone de manifiesto la existencia de un relleno inflamatorio del oído medio, no convexo, periférico o parcial, asociado o no a lisis ósea, que puede afectar a la pared del ático o a la apófisis larga del yunque.

Tanto el tegmen como el resto de los elementos de la cadena suelen aparecer respetados.

Se observan pocas celdas mastoideas, y los tabiques aparecen engrosados.

Timpanoesclerosis

El estadio tardío de la otitis crónica no colesteatomatosa puede evolucionar hacia timpanoesclerosis. Consiste en el desarrollo de depósitos hialinos y

calcificaciones en la membrana timpánica y en el tejido conjuntivo subepitelial del oído medio. La TC está indicada en estos casos para evaluar el estado de la cadena osicular, buscar calcificaciones de la membrana timpánica, de los ligamentos suspensores o de las ventanas, y visualizar los puentes óseos que fijan la cabeza del martillo y el yunque a las paredes de la cavidad timpánica.

Mediante la TC, se pueden observar en las fases más tardías la densificación del estribo y calcificaciones ligamentosas y tendinosas con presencia de calcificaciones en la cavidad timpánica.

Otitis fibroadhesiva

Son lesiones cicatriciales secundarias a otitis crónicas recidivantes.

En la TC, la membrana timpánica aparece engrosada y retraída contra el promontorio, la mastoides se encuentra condensada y la apófisis larga del martillo está horizontalizada.

Otitis crónica colesteatomatosa [2, 3]

Consiste en la formación de depósitos de queratina en el interior del oído medio con otorrea crónica y nauseabunda por el conducto auditivo externo.

El diagnóstico es clínico, y se basa en la visualización de depósitos blanquecinos en el fondo del conducto auditivo externo asociados a una perforación marginal de la membrana timpánica.

El tratamiento es quirúrgico, por lo que se precisa la práctica de una TC preoperatoria cuya indicación es la de sugerir el diagnóstico de colesteatoma en los casos difíciles, en concreto cuando el tímpano es normal o cuando el oído ha sido intervenido con anterioridad. La TC permite evaluar la extensión del colesteatoma y descartar la presencia de complicaciones: afectación meníngea, extensión a la fosa temporal, al laberinto o al conducto facial.

El diagnóstico de colesteatoma mediante pruebas de imagen se basa en dos signos:
- la opacidad tisular;
- las lesiones óseas.

Opacidad tisular [4]

Es un proceso tisular convexo.

Su localización es característica si se sitúa en el ático externo a través de la pars flaccida en el espacio de Prussak (que corresponde al espacio virtual que se abre por detrás en el epitímpano).

Ocasiona el desplazamiento de la cadena osicular hacia dentro, el ensanchamiento de la cavidad preexistente (antro) o la lisis de la pared del ático. Los colesteatomas del ático interno no se caracterizan por el desplazamiento de la cadena osicular hacia fuera (Fig. 1).

Las modificaciones óseas pueden persistir sin opacidad atical visible, y en tal caso se trata de un colesteatoma vaciado. Tan sólo persisten los signos óseos indirectos.

Las extensiones del colesteatoma quedan parcialmente limitadas por el sistema musculoaponeurótico:
- el ligamento maleolar lateral limita la extensión superior;
- el músculo tensor del martillo limita la extensión anteroinferior;
- el receso lateral del yunque limita la extensión hacia el aditus y el antro.

Lesiones óseas [5] (Fig. 2)

Se trata de una erosión ósea secundaria a la extensión del colesteatoma que se produce sobre la pared del ático, la cadena osicular, los conductos semicirculares, la fosa oval, la ventana redonda y el tegmen. La erosión de la cadena puede ser parcial o completa.

Existe lisis de las paredes del antro con desaparición de espículas, y el espolón de Koërner aparece erosionado. El espolón de Koërner es una lámina ósea que se inserta en la fosita articular en la parte inferior del conducto facial, y corresponde a la persistencia de la sutura petroescamosa. Divide la mastoides en porción escamosa superficial y porción escamosa profunda.

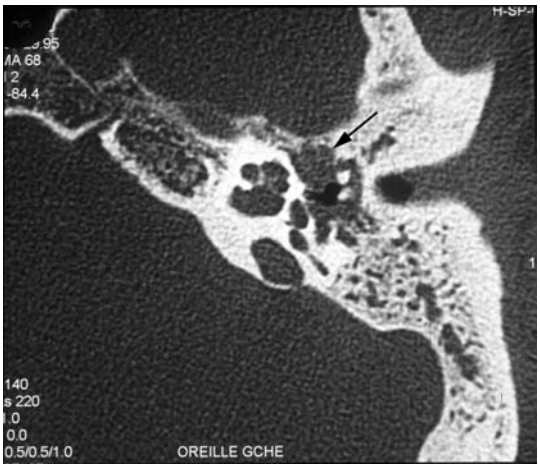

Figura 1. Colesteatoma. Opacidad convexa del ático.

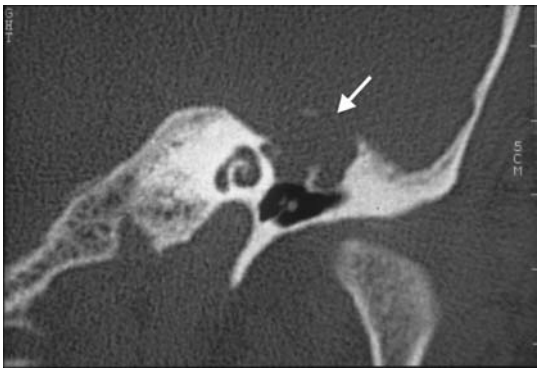

Figura 2. Colesteatoma. Opacidad convexa del ático con lisis del tegmen (flecha). Extensión a la fosa temporal.

Cuadro I.
Complicaciones de los colesteatomas del oído medio.

Fístula
• conducto semicircular lateral
• conducto semicircular posterior
Lisis osicular; interrupción de la cadena
Invasión del facial
Extensión intrameática
Afectación de las ventanas y del seno timpánico

Complicaciones [6, 7] (Cuadro I)

- Fístulas laberínticas: constituyen el 5-10% de las complicaciones. En el 90% de los casos se localizan en el conducto semicircular lateral y, aunque con menor frecuencia, también pueden extenderse a la cóclea por el promontorio, entre la ventana redonda y la ventana oval. De modo excepcional, pueden localizarse a nivel de la ventana oval (Figs. 3 y 4). Cuando existe síndrome vertiginoso y en el escáner el conducto semicircular lateral aparece intacto, hay que investigar la existencia de fístula del conducto semicircular posterior, menos frecuente.

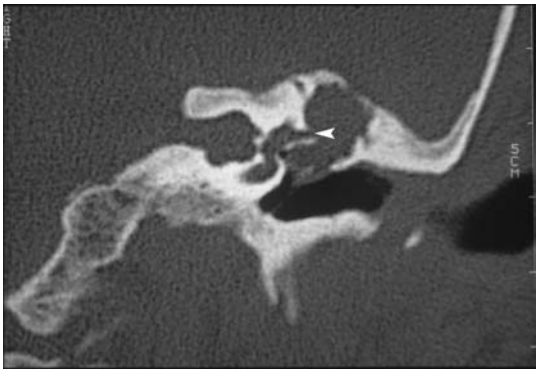

Figura 3. Colesteatoma. Opacidad del ático con lisis del tegmen y de la cadena osicular. No se visualiza la apófisis larga del yunque. Fístula del conducto semicircular lateral (cabeza de flecha).

Figura 4. Colesteatoma. Opacidad antroatical con ensanchamiento del aditus ad antrum, lisis del tegmen y de la cadena osicular y fístula del conducto semicircular lateral.

- La parálisis del nervio facial representa el 1% de las complicaciones. Está favorecida por la dehiscencia fisiológica del conducto facial, y se ve agravada por la existencia de colesteatoma en contacto con el VII, favoreciendo su extensión.
- La migración del colesteatoma hacia el vértice petroso a través del trayecto intralaberíntico, que constituye una zona de menor resistencia.
- Las complicaciones infecciosas: de contigüidad con meningitis, absceso cerebeloso o de la fosa temporal (Fig. 5A-E), empiemas (Fig.6A-D).
- Tromboflebitis del seno lateral.

Diagnóstico por imagen

Tomografía computarizada

- Estudio axial mediante escáner helicoidal multidetector, de alta resolución, con algoritmo óseo en el plano del conducto semicircular lateral.
- Cortes de 0,5-0,7 mm de espesor.
- Reconstrucciones en múltiples planos:
  - coronales: para el estudio del tegmen y de la cadena osicular;
  - sagitales: para los conductos semicirculares;
  - curvilíneos para el nervio facial, la cadena osicular y la cóclea.
- Sin inyección de producto de contraste.

Resonancia magnética [8-10]

La RM se emplea como técnica de segunda elección, fundamentalmente en el postoperatorio, sobre todo si existe ocupación total de la cavidad operatoria, ya que el escáner no puede descartar la existencia de colesteatoma residual. La técnica de estudio adoptada es la práctica de:

- cortes axiales T1 y T2, de 2-3 mm, centrados en el oído medio;
- cortes axiales eco de gradiente T2 CISS, de 0,7-0,9 mm de espesor con reconstrucciones multiplanares;
- difusión de 3 mm de espesor, en biplano, en técnica ecoplanar (EPI), y si es posible no EPI;
- cortes axiales y coronales T1 después de la inyección de gadolinio, de 2-3 mm de espesor, con saturación de la grasa si es preciso;

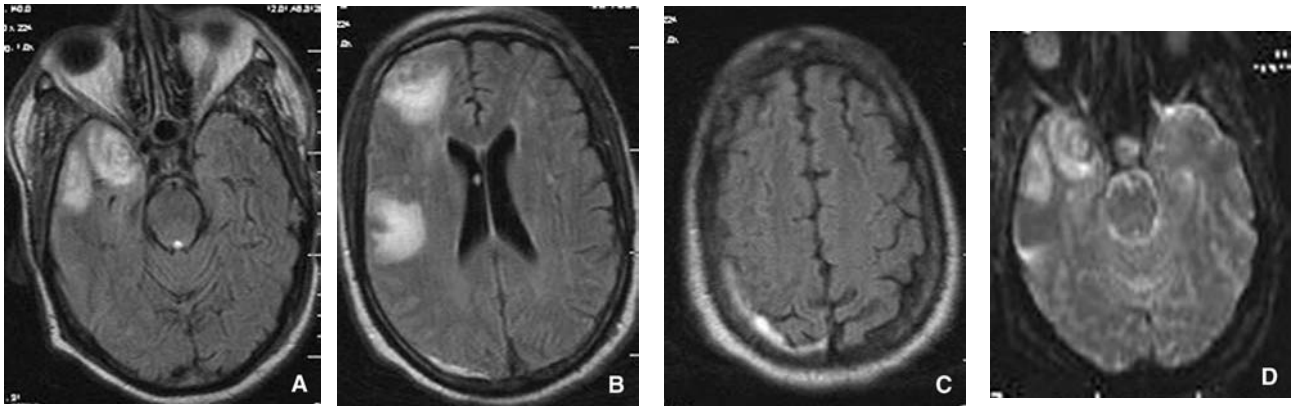

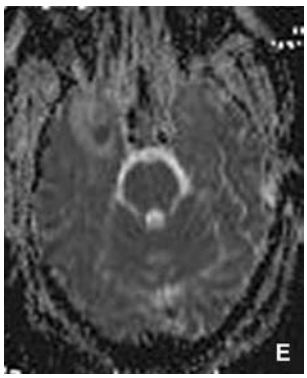

Figura 5. Absceso intracraneal secundario a un colesteatoma invasivo del oído medio.
A. Corte axial *fluid attenuated inversion recovery* (FLAIR). Absceso temporal derecho en hiperseñal Flair.
B. Corte axial FLAIR: Mismo paciente; múltiples abscesos frontales derechos.
C. Corte axial FLAIR. Empiema subdural parietal posterior.
D, E. Secuencia de difusión, disminución de la ADC en difusión del absceso cerebral.

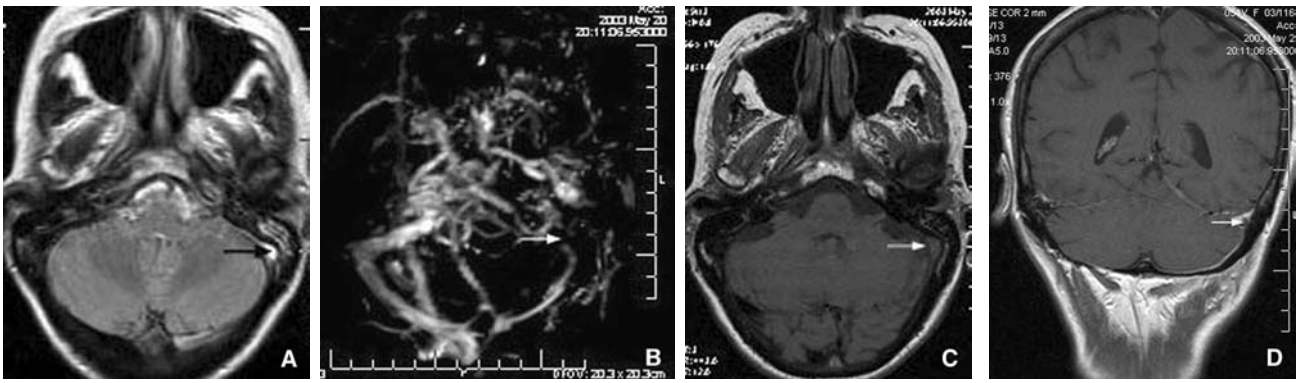

Figura 6. Tromboflebitis del seno lateral izquierdo.
A. Corte axial *fluid attenuated inversion recovery* (FLAIR). Hiperseñal en el interior del seno sigmoide izquierdo.
B. Angiorresonancia TOF venosa. Disminución del flujo en el seno lateral izquierdo.
C. Corte axial T1. Isoseñal en el interior del seno sigmoide izquierdo.
D. Corte coronal T1 después de la inyección de contraste. El seno lateral izquierdo capta contraste, con el trombo en isoseñal.

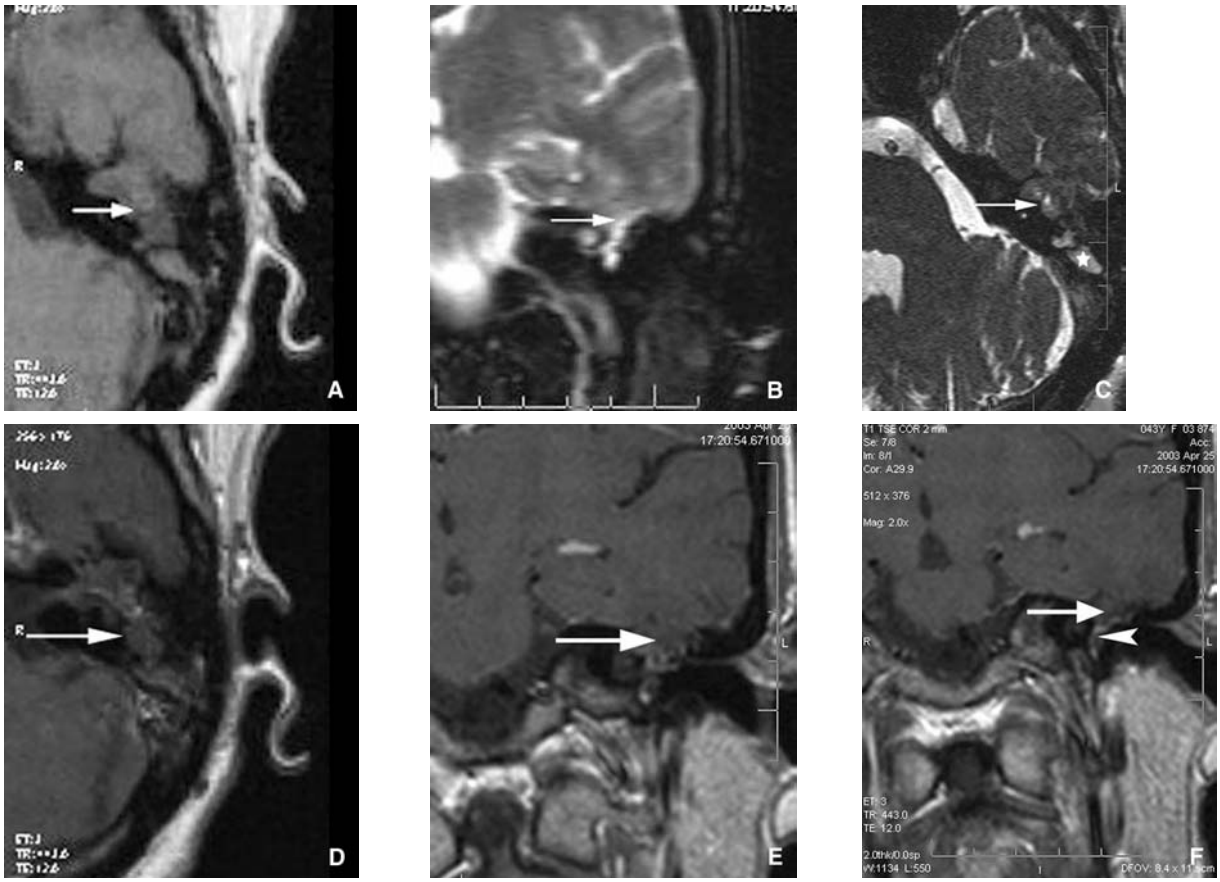

Figura 7. Colesteatoma explorado mediante resonancia magnética.
A. Corte axial T1. Ocupación en isoseñal del oído medio.
B. Corte coronal T2. Colesteatoma en hiperseñal T2.
C. Corte axial secuencia CISS. Proceso tisular en isoseñal en el seno del ático.
D. Corte axial T1 tras la inyección de contraste.
E. Corte coronal T1 después de la inyección. No existe captación de contraste.
F. Corte coronal T1 tras la inyección de contraste. Secuencia tardía (30 minutos después de la inyección). El colesteatoma no capta contraste, mientras que sí lo hace el granuloma inflamatorio de su alrededor.

- cortes axiales y coronales tardíos 45 minutos después de la inyección de gadolinio para diferenciar el colesteatoma del tejido fibroso que puede realzarse de forma tardía, al contrario del colesteatoma, que nunca se realza.

La señal del colesteatoma es variable en función de las secuencias utilizadas (Fig. 7A-F): aparece en hiperseñal T2 distinta de la señal del líquido cerebroespinal, en isoseñal T1. Tras la inyección del producto de contraste no existe realce, ni siquiera tardío (importancia de las secuencias tardías 45 minutos después de la inyección de gadolinio [Cuadro II]).

El coeficiente de difusión es elevado, el agua no difunde en el colesteatoma, y aparece en hiperseñal en b larga (>800) con disminución del coeficiente de difusión.

Cuadro II.
Señal que ofrecen las ocupaciones del oído medio con RM.

Señal	T1	T2	T1 gadolinio	Difusión
Colesteatoma	Iso	Hiper	—	↗
Granuloma de colesterol	Hiper	Hiper	—	↗
Pólipo inflamatorio/fibrosis	Iso	Iso	±	—

Cuadro III.
Variantes anatómicas que se deben comprobar durante la evaluación del oído medio mediante TC.

Posición de la 2.ª y 3.ª porciones del nervio facial, dehiscencia del facial
Prominencia de la vena yugular interna
Inclinación del tegmen
Dehiscencia ósea del tegmen
Trayecto «aberrante» de la carótida interna en el interior del oído medio
Foramen tympanicum (denominado de Husckle)

Oído intervenido y control postoperatorio [7, 11, 12] (Cuadro III)

La TC es la exploración que se practica hoy en día en el postoperatorio, a los 18 meses de la intervención, para evitar el segundo tiempo quirúrgico.

La TC no permite el diagnóstico lesional de la opacidad que ocupa la cavidad operatoria.

En el postoperatorio no puede emplearse la semiología de las destrucciones óseas, debido a las modificaciones realizadas, sobre todo la aticotomía. La sensibilidad de la TC es excelente para el análisis tisular, siempre que la ventilación en el seno de la cavidad operatoria sea normal. Por el contrario, si existe ocupación completa, el análisis se convierte en aleatorio.

Los contenidos tisulares «en bola» convexos, superiores a 5 mm o festoneados, sugieren la presencia de colesteatoma.

Sin embargo, la hiperplasia en marco o en banda sugiere tejido fibroinflamatorio o acúmulos epidérmicos. Los rellenos mesotimpánicos «en bola» sugieren la existencia de un pólipo o un granuloma inflamatorio.

Las ocupaciones difusas de la cavidad operatoria pueden corresponder a hiperplasia o a colesteatoma residual, y requieren para su diagnóstico estudios complementarios mediante RM utilizando las secuencias tardías después de la inyección y las secuencias de difusión.

La asociación de TC y RM permite orientar el diagnóstico de colesteatoma residual o de recidiva colesteatomatosa.

En resumen, la otitis crónica colesteatomatosa es la principal complicación de la infección crónica del oído medio. La TC sugiere con fuerza este diagnóstico ante un síndrome de masa lítica que se localiza por lo general en frente de la pars flaccida con efecto masa sobre el reborde externo osicular.

Pero la principal ventaja de la TC en el planteamiento prequirúrgico de las otitis crónicas consiste en verificar la ausencia de variantes anatómicas significativas y complicaciones (Cuadro III). En el postoperatorio, la RM y la TC permiten evitar el segundo tiempo quirúrgico sistemático. La RM es la exploración que se debe practicar en caso de que existan complicaciones como absceso temporal, empiema y tromboflebitis.

■ Procesos infecciosos del oído externo (Figs. 8-13)

Otitis externa necrosante [13-18]

Desde el punto de vista clínico, se trata típicamente de pacientes inmunodeprimidos que presentan síndrome febril con otalgia o pacientes diabéticos que presentan una microexcavación del conducto auditivo externo (lavado) y que padecen otitis externa subaguda que no cede a los tratamientos locales. La TC revela la ocupación del conducto auditivo externo y la lisis de las paredes óseas como signo de osteítis. El germen responsable suele ser *Pseudomonas aeruginosa*. Debe establecerse el diagnóstico diferencial con el epitelioma del conducto auditivo externo.

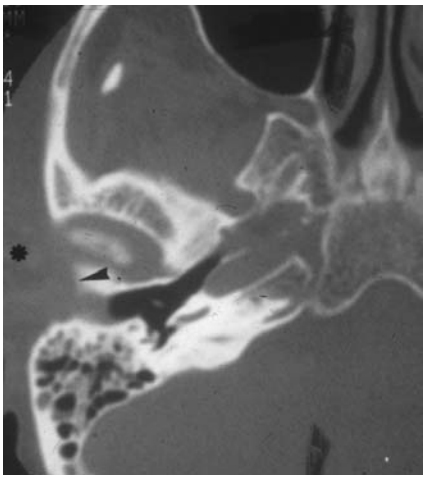

Figura 8. Otitis externa necrosante: ocupación del conducto auditivo externo con lisis del hueso timpanal y extensión al cóndilo mandibular.

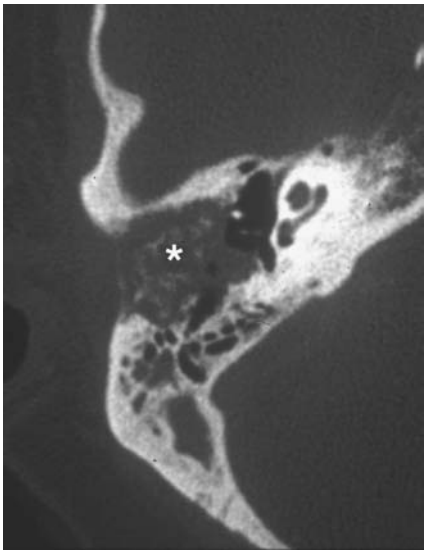

Figura 9. Otitis externa necrosante: opacidad del oído externo y de las células mastoideas con lisis ósea del temporal.

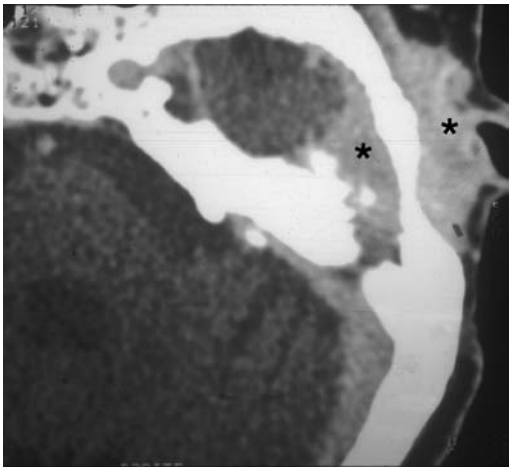

Figura 10. Otitis externa necrosante. TC de peñascos después de la inyección de contraste. Lisis ósea del vértice petroso y opacidad inflamatoria extensa con opacidad subdural y extensión a las partes blandas y al músculo temporal.

Figura 11. Otitis aguda necrosante. Resonancia magnética, corte coronal T1 tras la inyección. Captación tisular de contraste por parte del oído externo y del pabellón.

La RM es la exploración de referencia para establecer el diagnóstico de extensión y apreciar la evolución bajo tratamiento antibiótico.

Colesteatoma del conducto auditivo externo

Es menos frecuente que el del oído medio. Aparece como una opacidad que erosiona lentamente las paredes óseas del conducto auditivo externo. El diagnóstico diferencial se debe plantear con el ceruminoma.

Hiperqueratosis, pólipo y microabsceso

Aparecen como ocupación difusa o parcial del oído externo que respeta el hueso.

Conclusión

Las infecciones del oído externo se basan sobre todo en la búsqueda de una otitis necrosante, que es una afección grave. La RM es la exploración de elección para evaluar la extensión de la infección y controlar su evolución una vez instaurado el tratamiento.

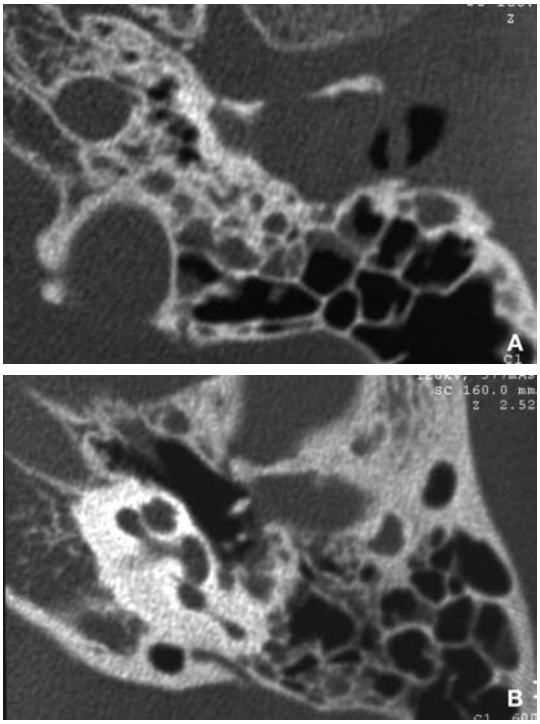

Figura 12.
A. TC. Corte axial sin inyección de contraste; opacidad del conducto auditivo externo convexa con lisis del timpanal; comunicación con el cóndilo mandibular homolateral. Aspecto sugestivo de colesteatoma del conducto auditivo externo.
B. Mismo paciente. No existe extensión al oído medio, integridad de la cadena osicular.

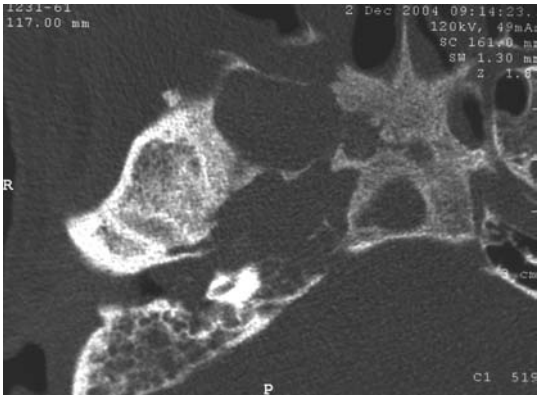

Figura 13. Corte axial de TC sin inyección de contraste. Mucormicosis extensa de la base del cráneo con lisis del esfenoides, del ápex petroso y del tegmen, ocupación del oído medio y de las células mastoideas con lisis de los tabiques mastoideos y extensión al conducto facial (el paciente presenta parálisis facial derecha periférica).

Bibliografía

[1] Weissman JL. A pain in the ear: the radiology of otalgia. *AJNR Am J Neuroradiol* 1997;**18**:1641-51.
[2] Petrus LV, Lo WW. The anterior epitympanic recess: CT anatomy and pathology. *AJNR Am J Neuroradiol* 1997;**18**: 1109-14.
[3] Lemmerling MM, Stanbuck HE, Mancuso AA, Antonelli PJ, Kubilis PS. CT of the normal suspensory ligaments of the ossicles in the middle ear. *AJNR Am J Neuroradiol* 1997;**18**: 471-7.
[4] Ishii K, Takahashi S, Matsimoto K, Kobayashi T, Ishibashi T, Sakamoto T, et al. Middle ear cholesteatoma extending into the petrous apex: evaluation by CT and MRI. *AJNR Am J Neuroradiol* 1991;**12**:719-24.

[5] Mafee MF. MRI and CT in the evaluation of acquired and congenital cholesteatomas of the temporal bone. *J Otolaryngol* 1993;**22**:239-48.
[6] Holliday RA, Reede DL. MRI of mastoïd and middle ear disease. *Radiol Clin North Am* 1989;**27**:283-99.
[7] Maroldi R, Farina D, Palvarini L, Marconi A, Gadola E, Menni K, et al. CT and MRI of pathologic conditions of the middle ear. *Eur J Radiol* 2001;**40**:78-93.
[8] Williams MT, Ayache D, Alberti C, Heran F, Lafitte F, Elmaleh-Berges M, et al. Detection of post-operative residual cholesteatoma with delayed contrast-enhanced MR imaging: initial findings. *Eur Radiol* 2003;**13**:169-74.
[9] Aikele P, Kittner T, Offergeld C, Kaften H, Huttenbrink KB, Lamado M. Diffusion-weighted MR imaging of cholesteatoma in pediatric and adult patients who have undergone middle ear surgery. *AJR Am J Roentgenol* 2003; **181**:261-5.
[10] Heran F, Williams MT. MRI of the ear. *J Neuroradiol* 2003; **30**:131-45.
[11] Maheshwari S, Mukherji SK. Diffusion-weighted imaging for differentiating recurrent cholesteatoma from granulation tissue after mastoidectomy. Case report. *AJNR Am J Neuroradiol* 2002;**23**:847-9.
[12] Williams MT, Ayache D. Imaging of post-operative middle ear. *Eur Radiol* 2004;**14**:482-95.
[13] Chey P, Fischbein NJ, Holliday RA. Central skull base osteomyelitis in patients without otitis externa: imaging findings. *AJNR Am J Neuroradiol* 2003;**24**:1310-6.
[14] Grandis JR, Banstetter BF, Yu VL. The changing face of malignant (necrotizing) external otitis: clinical, radiological and anatomic correlations. *Lancet Infect Dis* 2004;**4**:34-9.
[15] Mazo SJ, Levretti JP. Invasive fungal and bacterial infections of the temporal bone. *Laryngoscope* 2003;**113**:1503-7.
[16] Grandis JR, Curtin HD, Yu VL. Necrotizing (malignant) external otitis: prospective comparison of CT and MRI imaging in diagnosis and follow-up. *Radiology* 1995;**196**: 499-504.
[17] Marsot-Dupuch K, Tiyriboz A, Meyer B, Hagege E, Achouche J, Guillausseau PD, et al. Malignant external otitis. When and which imaging. *Ann Otolaryngol Chir Cervicofac* 1991;**108**:325-31.
[18] Martel J, Duclos JY, Darrouzet V, Guyot M, Bebean JP. Malignant or necrotizing external otitis: experience of 22 cases. *Ann Otolaryngol Chir Cervicofac* 2000;**117**:291.

F. Benoudiba, Ancien chef de clinique-assistant des Hôpitaux de Paris (farida-benoudiba@bct.aphp.fr).

K. Marsot-Dupuch, Praticien hospitalier des Hôpitaux de Paris.
Service de neuroradiologie, Hôpital Bicêtre, 78, rue du Général-Leclerc, 94275 Le Kremlin-Bicêtre cedex, France.

Cualquier referencia a este artículo debe incluir la mención del artículo original: Benoudiba F., Marsot-Dupuch K. Exploración radiológica de las infecciones del oído. EMC (Elsevier SAS, Paris), Otorrinolaringología, 20-047-A-10, 2005.

Disponible en www.emc-consulte.com (sitio en francés)
Título del artículo: **Exploration radiologique des infections de l'oreille**

Algoritmos · Illustraciones complementarias · Vídeos / Animaciones · Aspectos legales · Información al paciente · Informaciones complementarias · Autoevaluación